Stanford University Library
OCT
30
1905

Ueber den

# Pes calcaneus traumaticus.

---

## Inaugural-Dissertation

welche

**zur Erlangung der Doktorwürde**

in der

**Medizin und Chirurgie**

mit Zustimmung der

**medizinischen Fakultät**

der

**Friedrich Wilhelms-Universität zu Berlin**

**am 16. Februar 1905**

nebst den angefügten Thesen öffentlich verteidigen wird

der Verfasser

**Ljubischa Svet. Vulowitsch**

aus Belgrad in Serbien.

---

**Opponenten:**

Dr. med. Petrowitsch
Dr. med. Protitsch
Dr. med. Issakowitsch.

---

BERLIN

Reinhold Kühn, Buchdruckerei, Leipzigerstr. 73/74.

Gedruckt mit Genehmigung der medizinischen Fakultät der Königlichen Friedrich Wilhelms-Universität zu Berlin.

---

Referent: Se. Exzellenz Wirklicher Geheimer Rat Professor Dr. E. v. Bergmann.

---

Dem Andenken meines Vaters.

Verfasser.

In einer Arbeit über den Pes calcaneus, veröffentlicht in Archive für klinische Chirurgie 1879, hatte Nicoladoni eine ganz eigene Art des Hackenfusses beschrieben und hervorgehoben, welche bis dahin keine speziellere Würdigung gefunden hatte, und die er mit dem Namen Pes calcaneus sensu strictiori belegte.

In der glücklichen Lage, einen solchen Fuss zur Sektion zu bekommen, zeigte Nicoladoni, dass das Wesen desselben in der Formveränderung des Os calcanei beruhte, die darin bestand, dass der Processus posterior dieses Knochens seine normale Wachstumrichtung aufgegeben und sich durch veränderte Entwickelung nach abwärts zu einem Processus inferior verwandelt hatte. Infolge dieser Gestaltsveränderung des hinteren Stützknochens des Fussgewölbes musste sich dieses in seiner ganzen Breite vom Boden erheben, die Fersendistanz sich verkürzen, der Fussrücken mehr krümmen, ohne dass im Sprunggelenke selbst irgend welche Störungen zuerst aufgetreten waren, die auf eine primäre Dorsalflektion des Fusses in diesem Gelenke hindeuten

würden. Es konnte ferner an dem erwähnten, untersuchten Präparate, besonders aber an den späteren Krankheitsfällen gezeigt werden, dass diese Gestaltsveränderung durch Lähmung der zur Achillessehne vereinigten Wadenmuskeln und gleichzeitige Funktiontüchtigkeit der Plantarmuskeln des Fusses bedingt war. Der so nun beim jedesmaligen Auftreten einseitigem Zuge unterworfene, jugendliche Processus posterior calcanei hat diesem im Laufe der Jahre nachgegeben, sich nach abwärts gebogen und ist so schliesslich, wie wir schon erwähnt haben, zu einem Processus inferior calcanei geworden. Bei der Präparation zeigte sich der gastrocnemius, Plantaris und Scleus fettig degeneriert. Auch in der tiefen Muskulatur der Wade, dem Tibialis posterior, Flexor hallucis und Flexor digitorum longus war keine Spur von Muskelsubstanz nachzuweisen.

Unter diesen Calcaneusformen fand Nicoladoni eine, die sich durch kraftvolle Entwickelung und Bewegungstüchtigkeit des Fusses auszeichnete. Man konnte den Fuss bei derselben kräftig beugen, strecken, pro- und supinieren, alle Zehen ordentlich bewegen. Das Sprunggelenk selbst war fest, ohne jegliche, seitliche Schwankung.

In einem solchen Falle konnte Nicoladoni auch in der Muskulatur nichts auffällig Abnormes nachweisen. Der Contour des Unterschenkels war von normaler Rundung und erst am Gypsabgusse, der von dem seltsamen Beine genommen wurde, liess es sich erkennen, dass die Muskulatur an der vorderen Seite einen starken Anteil an dem Quer-

schnitte des Unterschenkels einnahm. Die Aethiologie dieses Falles war demnach unverständlich, und erst später kam Nicoladoni auf den Gedanken, es hätte sich in diesem Falle nur um eine ganz isolierte Lähmung der hohen Wadenmuskulatur gehandelt, wie er an einem späteren Falle durch genaue faradische Prüfung nachwies. Sehr wahrscheinlich handelte es sich in beiden Fällen um eine isolierte Lähmung der hohen Wadenmuskulatur, die von einer früh aufgetretenen Attaqué der essentiellen Kinderlähmung zurückgeblieben war und sich von jener, gewöhnlicheren Form, bei welcher auch die tiefen Wadenmuskeln gelähmt waren, leicht unterschied.

Nicoladoni's Untersuchungen waren jetzt darauf gerichtet, den Effekt isolierter Ausschaltung der hohen Wadenmuskeln auf das Wachstum des Processus posterior calcanei unzweifelhaft sicherzustellen. Er exstirpierte daher im Sommer 1881 an zwei etliche Wochen alten Kaninchen die Achillessehne eines Beines in der Ausdehnung von 2 cm. Die Tiere vertrugen diesen Eingriff ohne Anstand. Seine Betrachtungen konnte aber Nicoladoni nicht vollenden, weil die Tiere nach einiger Zeit verschwunden waren. Gleich darauf bekam er aber einen ausgezeichneten, eigenartigen Fall zur Beobachtung, der ihm seinen Verlust hinlänglich entschädigte. Es war eine besondere, durch Trauma hervorgerufene Art der Ausschaltung der hohen Wadenmuskulatur die er als besondere Species mit dem Namen Pes calcaneus traumaticus belegte. Dieser Fall stellte gleichsam für den

Pes calcaneus sensu strictiori, hervorgerufen durch isolierte Lähmung der hohen Wadenmuskulatur, ein Experimentum ad hominem dar. Ein zweiter Fall dieser traumatischen Form wurde von demselben Autor im Jahre 1894 publiziert.

Nach diesen grundlegenden Arbeiten Nicoladoni's und späteren Arbeiten aus der Hoffa'schen Klinik sind die Pedes calcanei in zwei Hauptgruppen einzureihen. Demnach hätten wir:

1. Den Pes calcaneus, bedingt durch starke Dorsalflektion des Fusses, Pes calcaneus sursum flexus, und

2. den Pes calcaneus, vorzüglich bedingt durch reinen Tiefstand der Ferse, Pes calcaneus im stengeren Sinne.

Mit der ersten Gruppe haben wir nichts zu tun; diese findet in unserer kleinen Arbeit kaum mehr Erwähnung. Der Pes calcaneus der zweiten Gruppe ist nie angeboren und entsteht durch Ausschaltung der Wirkung der Wadenmuskulatur. Diese Ausschaltung kann bedingt sein:

a) durch Paralyse, und zwar α) der hohen (oberflächlichen) und tiefen Wadenmuskulatur, und β) lediglich der hohen zur Achillessehne vereinigten Wadenmuskeln;

b) durch Durchtrennung der Achillessehne, die α) eine traumatische (Little, Nicoladoni, Wittek) oder β) eine operative (Tubby, Wittek) sein kann;

c) durch einen Reflexakt bei schmerzhaften Affektionen der Planta pedis (Bayer);

d) durch Bandagieren (chinesischer Damenfuss, Little, Nicoladoni, Perthes. Auch zu kurzes Schuhwerk. Beely.)

Wie die Aufschrift dieser kleinen Arbeit zeigt, werden wir uns nur mit der traumatischen Form der zweiten Gruppe eingehender befassen, die übrigen Formen finden so weit Erwähnung, als sich das notwendig für das bessere Verständnis der traumatischen Form zeigt.

Auf dem ersten Kongresse der Deutschen Gesellschaft für orthopädische Chirurgie am 1. April 1902 hielt Wittek einen Vortrag über den Pes calcaneus traumaticus, erwähnte bis dahin bekannte Fälle Nicoladoni's, die in der Litteratur zugleich auch die einzig bekannten waren, und führte noch drei von ihm beobachtete Fälle an.

Da der Fall Gosslau, der dieser Arbeit zu Grunde liegt, dem ersten Fall Nicoladoni's und auch dem ersten Wittekschen vollkommen analog ist und mit dem übrigen viel Verwandtes hat, möchte ich alle diese Fälle kurz anführen, um bei dem Vergleich eine bessere Übersicht zu gewinnen.

Der erste Fall Nicoladoni's ist folgender:

Ein junges Mädchen erlitt zwei Jahre vor ihrer Aufnahme in die Klinik eine Verletzung des linken Beines durch einen Sensenhieb, welche eine vollständige Durchtrennung der Achillessehne verursachte. Die Wunde wurde damals nicht genäht, sondern durch einen Kurpfuscher der Heilung durch Granulation überlassen.

Nach der Benarbung war der Gang des Mädchens nicht behindert, jedoch schon nach Ablauf eines Jahres wurde von der Umgebung gemerkt, dass der Fuss eine andere Gestalt angenommen habe. Die klinische Untersuchung ergab die deutlich entwickelte Form eines Pes calcaneus sensu strictiori mit Emporwölbung des inneren und äusseren

Fussrandes, wobei der letztere bei festem Auftreten fast 1 cm über dem Boden stand. Höchste Wölbung der Fusssohle knapp vor dem Fersenballen bei abwärts gerichteter Ferse. Die Distanz der Ferse zur grossen Zehe um $1\frac{1}{2}$ cm gegen den gesunden Fuss verkürzt. Dorsal- und Plantarflexion kräftig. Bei letzterer bemerkte man die energische Kontraktion der Wadenmuskulatur, welche aber an der Narbe endete, jenseits letzterer verharrte die Achillessehne in unveränderter Spannung. Ursache hiervon war die Nichtvereinigung beider durchtrennter Sehnenstümpfe, welche mit der tiefen Fascie vernarbt waren, so dass sich der Zug der Triceps surae nicht über diese Stelle auf den Calcaneus fortpflanzen konnte. Der übrige Fuss ist in seinen anatomischen Abschnitten normal gebaut und kraftvoll entwickelt. Das Mädchen hat einen fast normalen Gang, setzt beide Füsse nahezu gleich lange auf, nur erfolgt die Abwicklung des linken Fusses nicht so vollkommen als die des Rechten.

Dass durch den Sensenhieb nur die hohe Wadenmuskulatur an ihrer Vereinigung zur Achillessehne getroffen sein konnte, lässt ich aus der Ausdehnung und Tiefe der Narbe und der später noch so wohl erhaltenen Gangfähigkeit des Beines und Fertigkeit im Sprunggelenke leicht und mit Sicherheit konstatieren. Dadurch war auch der Effekt isolierter Ausschaltung der hohen Wadenmuskulatur auf das Wachstum des Processus posterior calcanei unzweifelhaft festgestellt.

Nicoladoni wollte hier versuchen, durch Excision der Narbe und neuerliche Naht den hohen Wadenmuskeln ihre alte Insertion an der Ferse zu verschaffen. Sollte wegen zu weiter Entfernung der Sehnenstümpfe und Wiedereintreten der Verlötung derselben mit der tiefen Sacralfascie[1])

[1]) Unter der tiefen Sacralfascie versteht N. das tiefe Blatt der Schenkelfascie. Verf.

diese Operation misslingen, so konnte man denselben Zweck durch Implantation der Peronealsehnen in den peripheren Stumpf der Achillessehne erreichen. Zu dem Vorschlage, auf operativem Wege die Deformität zu beseitigen, wurde aber von den Angehörigen des Mädchens nicht die Einwilligung gegeben.

Im zweiten traumatischen Falle Nicoladoni's handelte es sich wiederum um die Entwicklung eines Pes calcaneus sensu strictiori infolge vollkommener Ausschaltung der hohen Wadenmuskulatur. Die Ausschaltung aber kam auf äusserst sonderbare Weise zustande.

Ein 18jähriger Italiener hatte sich im zweiten Lebensjahre den rechten Unterschenkel im unteren Viertelteile gebrochen, wonach die knöcherne Vereinigung der Bruchenden unterblieb und bei einer Verschiebung der Fragmente ad longitudinem (8 cm.) zu einer Pseudarthrose führte. Trotz dieser Pseudarthrose vermochte der junge Mann doch auf seinem rechten Fusse sich stützend, ziemlich gut zu gehen. Hierbei stützte sich das obere Bruchstück auf jenen Punkt des Fussrückens, welcher der Dorsalfläche des Os Naviculare entspricht. An dieser Stelle war die Haut zu einer mächtigen dellenförmigen Schwiele verdickt. Das untere Tibiafragment neigte sich dabei stark nach vorn, bis es im Anstemmen seiner vorderen Kante am Taluskörper eine Hemmung fand. So oft daher das rechte Bein als Standbein fungierte, geriet das rechte Sprunggelenk durch die merkwürdige Mechanik dieser Pseudarthrose immer in maximale Dorsalflexion. Von der Zeit an, als das verletzte Bein wieder zum Gehen und Stehen benutzt wurde, wurde, obwohl kein Muskel gelähmt oder verletzt war, die Sohle nie mehr abgewickelt, da ein Anspannen der Achillessehne die Dorsalflexion und hiermit auch das Aufstützen des

centralen Frakturendes auf dem Fussrücken unmöglich gemacht hatte. Die hohen Wadenmuskeln blieben fortan bei jedem Schritte untätig, was die vollkommene Ausschaltung der hohen Wadenmuskulatur und demnach die Entwickelung eines Pes Calcaneus sensu strictiori nach sich zog.

Der erste Fall Wittek's ist dem ersten Fall Nicoladoni's in aethiologischer wie auch in klinischer Hinsicht vollkommen analog.

Derselbe betraf einen Mann von 31 Jahren, welcher wegen eines geringfügigen Leidens auf der internen Abteilung des Grazer Krankenhauses lag. Bei der Untersuchung fiel eine Deformierung des linken Fusses auf, welcher die Form eines Hackenfusses sensu strictiori zeigte. Der Mann gab an, im Alter von 8 Jahren durch einen Sensenhieb am linken Unterschenkel verletzt worden zu sein. Die Wunde sei verheilt und er erinnere sich nicht, irgendwie im Gehen behindert gewesen zu sein. Die Formveränderung sei eine unbestimmbare Zeit nachher aufgetreten. Der Fuss zeigte im Vergleich zum rechten eine abnorm hohe Wölbung, welche sowohl am inneren, als auch am äusseren Fussrande dicht vor dem Fersenballen besonders zutage trat. Die Entfernung des höchsten Punktes der abnormen Wölbung am Aussenrande betrug im Stehen $1^1/_2$ cm, die Verkürzung des Fusses (Ferse-Grosszehenspitze) 3 cm. Die Funktion im oberen Sprunggelenke — sowohl im plantaren als auch im dorsalen Sinne — nicht eingeschränkt. Die Wade ist erheblich abgemagert, und befindet sich vier Finger breit über dem wenig bemerkbaren Fersenvorsprung eine etwas eingezogene quer verlaufende Narbe. Die Kontraktionsfähigkeit der Wadenmuskulatur ist schwach und an der genannten Narbe macht ihr Zug Halt. Der Gang des Patienten ist nur infolge mangelhafter Abwicklung des Fusses vom

normalen etwas abweichend. Das Röntgenbild zeigt, dass der Processus posterior Calcanei nach unten gerückt ist, so dass er fast in die verlängerte Tibiaachse zu liegen kommt und mit den Metatarsalköpfchen die Stützpunkte eines hohen Gewölbebogens bildet, dessen Höhepunkt sich dicht vor dem Fersenballen befindet. Am Calcaneus sind jene Formveränderungen zu merken, welche schon von Nicoladoni beschrieben wurden. An Stelle der von Punkt a (siehe Tafel 2) am normalen Fersenbein seicht konkaven und nur wenig absteigenden Linie zum Processus posterior fällt hier die konvex-konkave Linie a — b steil ab. Die sonst senkrecht stehende Linie b — c sieht schräg nach hinten und unten. Die Tuberositas ossis calcanei c — d ist gegen die Norm etwas nach vorn sehend.

Auf andere auf dem Röntgenbilde ersichtliche Veränderungen werden wir nach Aufzählung der andern Fälle am Schlusse zusammenfassend zurückkommen.

In aethiologischer Hinsicht ist der zweite Fall Wittek's sehr interessant, da es sich bei demselben um ein subkutane Zerreissung der Achillessehne handelte. — Ein Arbeiter J. B., 67 Jahre alt, verspürte vor drei Wochen beim Abspringen von einem Düngerhaufen auf den gepflasterten Hof plötzlich einen sehr heftigen Schmerz an der linken Ferse, fiel zu Boden und konnte sich nicht wieder erheben. Es sei damals eine starke Schwellung der ganzen linken Sprunggelenksgegend aufgetreten. An der Rückseite der Ferse ca. 7 cm über der plantaren Fläche findet sich ein etwa walnussgrosser, doch flachgedrückter harter Körper, welcher nach hinten eine Stufe im Kontur der Ferse bildet. Nach rechts und links von derselben erscheinen die sonst vorhandenen Furchen über der Achillessehne verstrichen. Der vorstehende Körper erscheint unverschieblich. Die Bewegungen im oberen

Sprunggelenke sind im plantaren Sinne etwas beschränkt und dabei schmerzhaft, ebenso das Abwickeln des Fusses beim Gehen. Auffallend ist die im Vergleiche zum rechten Fusse erheblich vermehrte Wölbung. Das Röntgenbild zeigt den totalen Abriss der Insertionsstelle der Achillessehne am Processus posterior calcanei mit einer Verschiebung des abgerissenen Fragmentes von 3 cm nach oben. Die Tuberositas ossis calcanei aber, die beim Erwachsenen in der Norm 4 bis 5 cm hinter der verlängerten Tibiaaxe liegt, fiel hier fast in die Verlängerung selbst. Dadurch war auch die schon vorher aufgefallene Zunahme der Fusswölbung erklärt. Es hatte sich das Fersenbein in die Lage gestellt, wie wir es bei einem Pes Calcaneus sensu strictiori finden. Die Wirkung der Wadenmuskulatur auf das Fersenbein ist auch in diesem Fall durch ein Trauma aufgehoben, doch statt der queren Durchtrennung der Achillessehne haben wir hier mit dem Abriss der Insertionsstelle derselben zu tun.

Während der Bettruhe vermied der Verletzte jede Innervation der Triceps surae, um eine schmerzhafte Bewegung der Bruchenden gegeneinander zu vermeiden. Der Processus posterior Calcanei war der Spannung der plantaren Muskeln widerstandslos überlassen. Als der zweite Faktor kommt vielleicht, und wenn der Fuss nicht fest genug bandagiert war, auch noch das Gewicht der Bettdecke hinzu, um die Vermehrung der Fusswölbung, die Annäherung der Insertionspunkte der Plantarmuskeln zu erhöhen. Die Zeit der Bettruhe genügte zur Anbahnung einer callösen Verbindung der dislocierten Bruchstücke, welche je in einer Ausdehnung von $1^1/_2$ cm miteinander in Kontakt standen.

Das auffallendste bei diesem Patienten ist jedenfalls die zu rasche Entwicklung der Verbildung, da man hierbei

nicht von einer dauernden Störung der Wachstumrichtung sprechen kann.

Einen ähnlichen Fall von äusserst rascher Entwicklung der Deformität nach einem Trauma, wenn man das alleinige, ungeschickte Umdrehen mit diesem Namen belegen kann, hat auch Hofmann beschrieben. Sein Fall betrifft einen 59jährigen Tabiker, bei dem die Spontanruptur der Achillessehne, auf der Strasse beim Umdrehen auftrat. Er empfand nur ein „Wirbeln" an der Hinterfläche des linken Unterschenkels, fiel und konnte seither nicht mehr gehen. Die Untersuchung ergab an Stelle der normal deutlich fühlbaren Achillessehne eine Vertiefung über der Ferse. Der Fuss stand in mittlerer Dorsalflexion. Die Entfernung der plantaren Fläche der Ferse vom Köpfchen der Fibula betrug am verletzten Bein 4—4½ cm mehr als am gesunden. Bei Gehversuchen schleuderte der ataktische Tabiker das linke Bein stärker als das rechte und traf den Boden zuerst mit der Hinterfläche der Ferse. Später haben sich die Sehnenstümpfe durch ein tastbares, glattes Mittelstück vereinigt, doch zeigte sich bei einer Nachuntersuchung, dass die oben genannte Differenz noch immer 3 cm betrug.

Auch in diesem Falle war also der Tiefstand der Hacke plötzlich eingetreten und, wenn auch im verringerten Masse, bestehen geblieben.

Der dritte Fall Wittek's betraf einen 15jährigen Knaben, der an der Little'schen Krankheit litt und vor acht Jahren tenotomiert wurde, — auch beiderseits an der Achillessehne. Die Sehnenstümpfe linkerseits hatten sich so weit voneinander entfernt, dass sie sich später nicht so innig vereinigen konnten, um eine Wirksamkeit der Wadenmuskulatur wieder zu ermöglichen. Calcaneus war dem einseitigen Zuge der Plantarmuskeln widerstandslos überlassen, und es entwickelte

sich infolgedessen ein Hackenfuss. Links ist der Processus posterior calcanei nach unten in die Verlängerung der Tibiaaxe gerückt, bei gleichzeitig starker Wölbung der Fusssohle, deren Aussenseite $^1/_2$ cm über der Unterstützungsfläche erhoben erscheint. Die aktive Beweglichkeit ist im dorsalen wie plantaren Sinne eingeschränkt. Kontraktion der Wadenmuskulatur schwach, deren Zug sich jedoch nicht bis zum Calcaneus fortpflanzt, sondern ca. 3 cm über demselben endet. Palpiert man an jener Stelle, so fühlt man zwar eine schwache Vereinigung der tenotomierten Sehne, doch scheint der centrale Stumpf hauptsächlich mit der Fascie verwachsen und dadurch die Hemmung für die Weiterleitung des Zuges verursacht zu sein. Die faradische Untersuchung ergibt kräftige Reaktion der Dorsalflexoren und Peronealmuskeln, träge Reaktion der tiefen und hauptsächlich der hohen Wadenmuskeln. Die Plantarmuskulatur funktionsfähig. Der Umfang der Wade ist um $1^1/_2$ cm geringer wie rechts. — Nach dem Angeführten ist, wie zu erwarten, die Funktion eine mangelhafte, namentlich was das Abwickeln des Fusses anbelangt. An dem Röntgenbilde ist zu sehen, wie die Tuberositas calcanei der verlängerten Tibiaaxe nahegerückt ist, doch zeigt der Calcaneus in seinen äusseren Umrissen nicht in so prägnantem Sinne die Veränderungen, die wir an bisherigen Fällen beobachtet haben.

Die Deformität trat hier ein infolge einer Operation nach Tenotomie eines in reiner Equinusstellung befindlichen Fusses und insbesondere durch Ueberkorrektion desselben, wobei sich die Sehnenstümpfe so weit voneinander entfernten, dass sie sich später nicht so innig vereinigen konnten, um die Wirksamkeit der Wadenmuskulatur wieder zu ermöglichen. Der Calcaneus war auch in diesem Falle der Plantarmuskulatur, die bei jedesmaligem Auftreten innerviert

wurde, allein überlassen. Die Folge war die oben genannte Verbildung.

Der Fall Gosslau, den wir gleich anführen werden, ist dem ersten von Nicoladoni, — und dem ersten vom Wittek beschriebenen Fall, in jeder Hinsicht fast vollkommen analog; den anderen von Nicoladoni, Wittek, Hoffmann etc. beschriebenen Fällen gleicht derselbe insofern, als es sich bei demselben auch um die Ausschaltung der Wirkung der hohen Wadenmuskulatur und deren Folgen handelt.

**Krankengeschichte.** — Walter Gosslau, der 9jährige Sohn eines Restaurateurs aus Berlin, wurde am 30. X. 1903 in die Bergmann'sche Klinik aufgenommen.

**Anamnese.** Eltern sind gesund, ein Kind ist 6 Wochen alt gestorben. Der Knabe wurde im ersten Lebensjahre wegen Drüsenentzündung am Halse operiert.

Im Mai 1902 spielte der Junge im Keller seines Vaters, trat sich eine Glasscherbe in die rechte Achillessehne, blutete heftig, und wurde längere Zeit vom Arzte behandelt. Seitdem tritt der Knabe stets erst mit dem Hacken auf. Schmerzen bestehen nicht, auch ist keine auffallende Ermüdung des rechten Fusses beim Gehen vorhanden.

**Status den 30. X.** Mittlerer Ernährungszustand, Spuren alter Rachitis (caput quadratum).

An den inneren Organen ist nichts Krankhaftes nachzuweisen.

In der Gegend der Achillessehne dicht unter der Höhe der Maleolenspitze zeigt die Haut eine eingezogene, quere, 1 cm lange Narbe, die mit dem peripheren Stumpf der zerrissenen Achillessehne verwachsen ist. Eine vorspringende Achillessehne ist nicht zu fühlen. Über 7 cm oberhalb der Narbe und 6 cm oberhalb der Maleolenspitze sieht man eine flache Erhebung der Haut und fühlt deutlich das verdickte Ende des proximalen Sehnenstumpfes.

Beim Gehen setzt der Knabe den rechten Fuss stets mit dem Hacken zuerst auf. Laufen und Springen ist nicht behindert, auch besteht keine frühzeitige Ermüdung.

Bei der Ruhestellung wird der rechte Fuss wie ein Pes valgus excavatus gehalten.

Die Muskeln des rechten Unterschenkels sind etwas schwächer, als die am linken, der Wadenumfang um 1,8 cm geringer wie rechts.

Elektrisch (Prof. Oppenheim) findet sich kein Ausfall der Muskulatur.

Sensibilität ist intakt. Der Puls der Arteria tibialis deutlich fühlbar.

Motilität: Die Dorsalflexion ist auf beiden Füssen gleich gut, geschieht aber rechts mit einer geringen

Abduktion verbunden. Die Plantarflexion ist rechts nur bis zum rechten Winkel möglich.

Reflexe: die Patellarreflexe sind beiderseits gleich gering, Achillessehnenreflex fehlt rechts.

Der Hacken ist in seiner Sohlenfläche leicht vorgewölbt; die Wölbung ist von weicher fast fluktuierender Konsistenz, zum grössten Teile jedoch ist die Vorwölbung durch die Tuberositas posterior calcanei bedingt, da der Calcaneus durch die Wirkung der Plantarmuskeln um seine tranzversale Axe gedreht und nach vorne subluxiert ist.

Das Röntgenbild zeigt links einen Fuss mit normaler Wölbung, rechts dagegen bilden die sagitalen Axen des Fusses und des Calcaneus fast einen rechten Winkel. Die Tuberositas (processus) posterior calcanei sieht gerade nach unten, so dass der Fuss scheinbar hochgewölbt (excavatus) ist. Es zeigt ferner die obere horizontale Gelenkfläche des Calcaneus fast senkrecht nach hinten sehend und am Talus nach vorne verschoben.

Index [1]) der Fusssohlenaushöhlung (Sohlenkrümmung) am Röntgenbilde abgemessen 0,39.

[1]) Nach Jeanne (De la voute plautaire et du pied creux congenital par malformations osseuse. These de Paris 1897) ist die Aushöhlung der Fusssohle folgendermassen zu bestimmen: man nimmt die Länge von Calcaneusprofil bis zum I Metatarso-phalangealgelenk, die Höhe ist durch die Entfernung der Tuber. os. navicular. vom Boden gegeben. Das Verhältnis zwischen der Höhe und der

**Diagnose**: Alte Querruptur der rechten Achillessehne mit Diastase der Sehnenenden. Pes calcaneus traumaticus.

**Operation** 11. XII 1903 (Dr. Borchardt). Der Schnitt beginnt etwas oberhalb des proximalen Sehnenstumpfes, führt senkrecht nach abwärts über den distalen Sehnenstumpf und geht von da aus gabelförmig um den Calcaneus herum, so dass der äussere Schnitt fast aus dem äusseren, der innere an dem inneren Fussrande endet.

Von den beiden Gabelschnitten aus, wird der Calcaneus freigemacht, eine Ferguson'sche Nadel zwischen Sohlenhaut und Knochen durchgeführt, an dieser eine Drahtsäge nachgezogen, und mit Hilfe dieser Calcaneus schräg von unten vorne nach hinten oben durchgesägt, so dass die Sägefurche oben 1 cm vor dem Ansatzpunkte der Achillessehne endet.

Die Freilegung des Achillessehnendefekts ergibt, dass feste Narbenzüge die beiden Enden verbinden. — Mehrere Seidenfäden werden durch die Enden geführt, bis auf ca 2—3 cm angezogen und dann geknotet. Der Tuber calcanei wird möglichst weit in der Richtung nach hinten verschoben und mit einem

---

Länge nennt er den Index, und durch denselben wird auch die Grösse der Fusssohlenaushöhlung ausgedrückt. An normalen Füssen übersteigt der Index nie 0,30; gewöhnlich beträgt derselbe 0,207 (Alter von 5 Jahren) bis 0,25—0,27 (bei Erwachsenen). Jede Aushöhlung, deren Index 0,20 übersteigt, ist also als eine pathologische anzusehen.

Stahlnagel in der neuen Stellung fixiert, der unter ihm in das Corpus calcanei hineingetrieben wurde. Naht ohne Drainage. An einzelnen Stellen bleiben die Nahtlücken weit. Hier wird etwas Jodoformgaze aufgelegt. Gipsverband mit Heidelberger Schiene in extremer Spitzfussstellung.

Diese Schnittführung hat sich nicht bewährt, weil die Verschiebung des Processus posterior calcanei bei intakten Sohlenweichteilen nur in minimalen Grenzen möglich ist.

2. I. 1904. Verband entfernt. Der Nagel ist vollkommen gelockert und lässt sich ohne Schwierigkeiten entfernen. In seiner Umgebung ist die Haut etwas gerötet. Im Aetherrausch wird hier eine kleine Incision gemacht und eine geringe Menge Sekret entleert. —

19. I. 1904. Die kleine Wunde am Hacken ist schnell geheilt. Die erste Operation hat bewirkt, dass der Calcaneus aus seiner senkrechten Stellung gehoben und der Grad der Subluxation erheblich gebessert ist. Patient kann schon gehen, doch sieht man deutlich, wie der Calcaneus noch die Neigung hat, sich wieder in die alte Stellung zurückzudrehen. Diese Neigung wird begünstigt durch die straff sich spannende Plantarfascie, deren Stränge, wenn man manuell den Calcaneus zu drehen versucht, sich straff anspannen. (Tafel 3.)

Im Röntgenbilde lässt sich zwar eine Besserung der Stellung konstatieren, aber man sieht noch deutlich eine Abweichung gegenüber dem normalen Fusse. Deswegen wurde am 20. I. 1904 (Dr. Borchardt) folgende Operation gemacht:

An der Sohle, dicht vor dem Processus posterior calcanei, wurde im Blutleere ein Querschnitt vom äusseren bis zum inneren Fussrand gleichmässig tief bis auf den Knochen geführt, die Stränge der Plantarfascie abgetrennt, so dass sich die abnorme Fusssohlenaushöhlung manuell beseitigen liess, der Meissel in die Callusstelle der vorigen Operation eingesetzt, der Processus posterior calcanei mit mehreren Schlägen abgetrennt und nach hinten oben, in der Richtung auf die Achillessehne, verschoben.

Die Hautnarbe wird genäht; Gipsschienenverband.

22. I. 1904. Verbandwechsel. Entfernung der durch den Hacken gelegten Nähte; die Wundränder sehen entzündlich gerötet aus, desgleichen die Haut über der Achillessehne. Es wird die Wunde über dem Hacken entsprechend ihrem Verlauf in der Fusssohle erweitert und locker tamponiert. Schienenverband.

25. I. 1904. Die Wundumgebung ist etwas abgeschwollen. Tampon hat sich gelockert und wird

durch ein Drain ersetzt. An der hinteren Fussseite hat sich, entsprechend dem Ansatz der Achillessehne, eine oberflächliche Hautnekrose gebildet. — Salbenverband.

27. I. 1904. Die Wunde sieht gut aus. Die Nekrose über der Achillessehne beginnt sich abzustossen.

13. II. 1904. Die Wunde am Hacken ist völlig verheilt. Die Granulationen über der Achillessehne sind überhäutet, es besteht noch ein ziemlicher Grad von Hohlfuss, daher Operation in Narkose

Haut und Weichteile werden in der Linie der alten Narbe durchtrennt, der Processus posterior calcanei mit dem Meissel durchschlagen und nach oben hinten auf die Achillessehne zu verschoben. Fixation der Haut mit einigen Catgutnähten, Anlegung eines Gipsverbandes unter starkem Druck auf den Hacken nach oben und den Fussrücken nach unten.

20. II. 1904. Die Wunde primär verheilt.

Längere Zeit nach der Operation und Entlassung aus der Klinik, am 28. VII. 1904, untersuchte ich nochmals den kleinen Patienten und fand folgendes: Der grösste Wadenumfang betrug rechts 22, links $25^1/_2$ cm; der rechte Fuss war um $1^1/_2$ cm verkürzt, da die Länge des Fusses (Ferse-Grosszehenspitze) rechts $19^1/_2$, links 21 cm beträgt. Die Entfernung

vom Boden bis zur Tuberositas ossis navicul 4,6 cm, vom Calcaneusprofil bis zur metatarso-phalangealen Interlinie 14,8. Der Index der Fusssohlenaushöhlung ist demnach 0,31 (früher 0,39 am Röntgenbilde abgemessen). Die aktive und passive Beweglichkeit im Sprunggelenke — Dorsal- und Plantarflexion — unbehindert und kräftig. In Ruhestellung befindet sich der Fuss in leichter Dorsalflexion. Das Gehen, Laufen und Springen gut, ohne die geringsten Beschwerden, Schmerzen oder Müdigkeit. Der Gang und das Abwickeln des Fusses normal.

Wie schon Nicoladoni bemerkt, zeigt der Vergleich dieser traumatischen Fälle mit einem Pes calcaneus sensu strictiori eine vollkommene Identität. In allen angeführten, uns bis jetzt bekannten traumatischen Fällen haben wir die Hauptmerkmale eines Pes calcaneus sensu strictiori gefunden. Die Wölbung der Fusssohle ist erheblich vermehrt, und diese pathologisch vermehrte Aushöhlung tritt von Anfang an in den Vordergrund. Der äussere Fussrand ist in allen Fällen mehr oder weniger vom Boden erhoben, so dass im Moment des Feststehens der Fuss einen Torbogen bildet, dessen höchster Punkt meistens dicht vor dem Fersenballen sich befindet. Die Ferse sieht direkt nach unten, die Fusssohle ist dem Boden zugekehrt. Die Verkürzung des Fusses (Ferse-Grosszehenballen) entspricht dem Grade der Aushöhlung. Beim Gehen berühren erst die Ferse, dann der Klein- und Grosszehenballen den Boden. Meistenteils finden wir beim

Gehen, Springen und Laufen keine Beschwerden, resp. keine Schmerzen oder auffallende Ermüdung. Das Abwickeln des Fusses ist aber meist unvollkommen, beschränkt und von der Norm abweichend. Infolge von Tiefertreten der Ferse und Ausschaltung der Wirkung der Wadenmuskulatur verschwindet der Vorsprung der Achillessehne und der Wadenkontur fällt senkrecht gegen den Boden ab.

In aethiologischer Hinsicht handelt es sich in allen Fällen überhaupt um eine Ausschaltung der Wirkung der Wadenmuskulatur, sei es, dass dieselbe infolge einer Paralyse, Trauma oder Operation zustande gekommen ist. Da wir aber die Wadenmuskulatur in eine oberflächliche und eine tiefe Schicht trennen, so unterscheidet Nicoladoni zwei Arten von Ausschaltung der Wadenmuskulatur: jene, bei welcher die Wirkung der hohen und tiefen Wadenmuskulatur, und die, bei welcher nur die Wirkung der hohen, zur Achillessehne vereinigten Muskeln ausgeschaltet ist. Zu der ersten Gruppe gehört Pes calcaneus sensu strictiori (paralyticus), und in die zweite kommen fast alle bis jetzt bekannten traumatischen und operativen Fälle.

Auf welche Weise diese traumatischen Fälle zustande kommen, haben wir schon gesehen. In dem Falle Gosslau spielte der Knabe im Keller seines Vaters (Restaurateur), trat dabei auf eine Glasscherbe so unglücklich, dass ihm die Scherbe tief in die Achillessehne eindrang. Die Mutter des Knaben wusch sorgfältig die heftig blutende Wunde und brachte ihn zum Arzt. Merkwürdigerweise konnte derselbe

eine Ruptur der Achillessehne nicht entdecken, und ausser Blutstillung wurde weiter nichts vorgenommen. Die Wunde wurde der Heilung durch Granulation überlassen und heilte bald darauf. Der Knabe legte sich gar nicht zu Bett und trat, sehr wahrscheinlich um eine schmerzhafte Berührung der Sehnenenden gegeneinander zu vermeiden, nur mit dem Hacken auf. Dadurch wurden die Sehnenstümpfe immer mehr voneinander entfernt, wozu noch die Kontraktilität der hohen Wadenmuskeln oberhalb der Narbe und besonders der bei jedem Schritte sich kräftig kontrahierenden Plantarmuskeln beitrug.

Der Processus posterior calcanei wurde dem Zuge nach vorne ausgesetzt und der Wirkung der Plantarmuskeln fast vollständig widerstandslos überlassen, da sich zwischen den beiden Sehnenstümpfen eine Verbindung hergestellt hat, der Zug der Wadenmuskeln aber ging nicht über die Narbe hinaus. „Sobald der Processus posterior calcanei nur mehr einseitiger Muskelwirkung — der der Plantarmuskeln — zum Haftpunkt diente, begann eine veränderte Wachstumsrichtung, die in ihrer stetig zunehmenden Entwicklung unfehlbar zur oben beschriebenen Deformität führen musste.“ (Nicoladoni). Es ist hervorzuheben, dass ein Zeitraum von $1^1/_2$ Jahren, wie in dem Falle Gosslau, lang genug war, diesen Erfolg herbeizuführen.

„Es unterliegt keinem Zweifel“, sagt Nicoladoni, „dass dieser spezielle Pes calcaneus traumaticus vollständig geheilt werden kann, wenn es gelingt, durch Exzision der Narbe

und neuerliche Naht der hohen Wadenmuskulatur ihre alte Insertion an der Ferse zu verschaffen. Sollte wegen zu weiter Entfernung der Sehnenstümpfe und Wiedereintreten der Verlötung derselben mit dem tiefen Blatt der Schenkelfascie diese Operation misslingen, so konnte man denselben Zweck durch Implantation der Peronealsehnen in den peripheren Stumpf der Achillessehne erreichen."

Es ist also selbstverständlich, dass sich diese Deformität gar nicht ausbilden konnte, wenn der Verletzung gleich eine exakte Vereinigung der Sehnenstümpfe gefolgt war.

Wegen unschönen und entstellenden Ganges wandten sich die Eltern nochmals an den Arzt, der aber äusserte, es sei die Folge der Gewöhnung und weiter nichts. Der arme Junge wurde deswegen fortwährend ermahnt, richtig und anständig zu gehen, bemühte sich auch aus allen Kräften. Die Zehen, Klein- und Grosszehenballen berührten den Boden, der Gang aber blieb unsicher, besonders das Abwickeln des Fusses; und trotzdem alle Beschwerden, wie Schmerzen beim Gehen, Laufen, Springen, ebenso wie rasche Ermüdung fehlten, trat die Deformität des Fusses immer deutlicher hervor.

Ob zur Ausbildung einer solchen Fussverbildung längere oder kürzere Zeit genügt, ist schwer zu sagen. Wir haben einige Fälle (von Hoffmann, Wittek) angeführt, wo sich die Verbildung ungemein rasch entwickelte, und wo ein Zeitraum von wenigen Wochen schon genügte. — Allerdings zeigen alle diese Fälle eine Neigung zur stetigen Progression,

so dass sich die Verbildung immer weiter entwickelt, wenn man therapeutisch nicht eingreift. In unserem Falle entwickelte sich die Deformität in einem Zeitraum von anderthalb Jahren allmählich.

In den Fällen aber, wo die Fussverbildung so rasch sich entwickelte, handelte es sich wahrscheinlich nur um eine Drehung des Calcaneus um seine transversale Axe, keinesfalls um eine „Calcaneusverbildung, Calcaneusumformung", wie wir die bei denen finden, wo die Verbildung jahrelang und allmählich sich entwickelte und eine veränderte Wachstumsrichtung stattfand.

Ebenso ist schwer zu sagen, ob mit der stetigen Progression auch die Beschwerden wachsen. In den meisten traumatischen Fällen haben wir, ausser der mangelhaften Abwicklung des Fusses und dem mehr oder weniger entstellenden Gange, keine direkten Beschwerden konstatiert. Bei dem ersten Wittek'schen Falle bestand die Deformität schon 22 Jahre (von dem 8.—31.), und trotzdem gab der Patient an, dass er sich gar nicht erinnere, im Gehen irgendwie behindert gewesen zu sein, von anderen Beschwerden konnte noch viel weniger die Rede sein, und wir wissen, dass die genannte Fussverbildung eine von den hochgradigsten war. — Was diese Patienten zum Arzte treibt, ist die Formveränderung des Fusses, besonders aber der unschöne und entstellende Gang.

Der Zug der Wadenmuskulatur geht in keinem Falle über die Narbe hinaus, sei es, dass die Sehnenstümpfe

mit der Haut, Unterlage oder Sacralfascie* verwachsen sind, oder sei es, das sich eine Verbindung zwischen beiden Sehnenenden hergestellt hat.

Elektrische Prüfung zeigt keinen Ausfall der Muskulatur. Höchstens ist eine Inaktivitätsatrophie der oberflächlichen Wadenmuskeln nachzuweisen.

Da in diesen traumatischen Fällen nur die hohe Wadenmuskulatur geschädigt ist, so sind die aktiven und passiven Bewegungen im Sprunggelenk in dem dorsalen und plantaren Sinne unbehindert und kräftig. Ebenso sind auch die Reflexe erhalten, nur da, wo die Achillessehne durch-trennt ist, kann man selbstverständlich keinen Achillessehnenreflex erwarten.

Von Interesse ist, dass diese Art, die infolge Ausschaltung der hohen Wadenmuskulatur entsteht, dem Duchenne (de Boulogne, Physiologie des mouvements, Paris 1867) bekannt war, und dass er diese Art — „talus pied creux tordu en dehors" — Pes calcaneus excavatus mit leichter Abduktionsstellung nannte. Die Entstehung derselben erklärte er folgendermassen: durch Ausschaltung der Wirkung der Triceps surae, tritt die Wirkung des Peroneus longus, jetzt des einzigen Extensors des Fusses, (denn Flexores digitorum erzeugen keine Wirkung im Sinne der Extension) in den Vordergrund und bewirkt unter anderem auch eine Bewegung der Abduktion, die den Fuss nach aussen bringt und den äusseren Rand hebt, also eine Valgusstellung im Tibio-tarsalgelenke. Der innere

* Das tiefe Blatt der Schenkelfascie.

Rand tritt tiefer, der transversale Diameter ist verkleinert, und der Vorfuss zeigt eine Torsion gegen den Hinterfuss. Der Vorfuss (vom Chopart'schen Gelenke an) bewegt sich also im Sinne der Plantarflexion und der hintere Fussabschnitt (Calcaneus und Talus) zugleich in dem der Dorsalflexion. Die Ferse tritt tiefer, was die Höhlung des Fusses vermehrt und endlich nimmt das Fersenbein eine pathologische Stellung, die wir bei einem Pes calcaneus finden.

Dadurch ist auch die leichte Valgusstellung des Fusses in dem Falle Gosslau erklärt.

Die Knochenveränderungen bei den Fussdeformitäten, von denen bis jetzt die Rede war, sind am deutlichsten an den Röntgenbildern zu sehen. Leider besitzen wir nicht die Bilder aller angeführten Fälle, aber aus dem Material, das wir haben, können wir mit einiger Bestimmtheit sagen, dass die Folgen der Ausschaltung der Wirkung der Wadenmuskeln immer und in jedem Falle die gleichen werden müssen.

Vergleichen wir (nach Wittek) das Röntgenbild eines normalen Fusses, der rechtwinklig zum Unterchenkel gebeugt aufgenommen wurde, mit dem Bilde des kranken Fusses von Gosslau, so finden wir folgendes:

Die Calcaneusrichtungslinie — (eine Linie, welche von dem höchsten Punkte des Processus posterior zur am meisten nach vorne vorspringenden Spitze des Processus anterior gezogen wird) — trifft die verlängerte Tibiaaxe nicht mehr unter einem rechten Winkel, wie es der Fall bei einem normalen

Fuss ist, sondern schneidet sie unter schiefem Winkel. Die hintere Begrenzung des Calcaneus und der grössere Teil der Gelenkfläche des Processus anterior (für das Cuboid), die bei dem normalen Fusse senkrecht zur gedachten Calcaneusrichtungslinie stehen und untereinander parallel sind, erhalten auch in unserem Falle ihren Parallelismus und ihre Richtung zur Calcaneusrichtungslinie. In dieser Richtung blieb also die Form des Calcaneus ungeändert; doch hat sich der Calcaneus um eine frontale Axe mit Senkung seines hinteren und Erhebung seines vorderen Abschnittes gedreht. Genau dasselbe Bild haben wir von einem normalen Fusse, der in maximaler Dorsalflexion aufgenommen wurde. Der Calcaneus hat sich so gestellt, wie er es bei einer Dorsalflexion des Fusses tut.

Durch seine Stellungsveränderung beeinflusst der Calcaneus auch den Talus, so dass sich derselbe in sagitaler Richtung im Sinne einer Dorsalflexion bewegt. Es hat der Calcaneus sowohl gegen den Talus, als auch mit demselben, — der ganze hintere Fussabschnitt also — eine zum Unterschenkel dorsalflektierte Stellung angenommen.

Beim normalen Fuss in rechtwinkliger Stellung liegt der Schatten des Taluskörpers so in der sagitalen Aushöhlung der Tibia, dass vor und hinter der Tibia ein ungefähr gleich grosses Stück der Talusrolle zu liegen kommt.

Die Richtungslinie oder Axe des Talus — (eine Linie, die durch die Mitte des Talushalses zur Mitte der navikularen Gelenkfläche des Kopfes geht) — geht am normalen Fusse

in rechtwinkliger Stellung von hinten oben nach unten und vorn und bildet mit der Tibiaendlinie — (Linie durch die beiden am meisten vorspringenden unteren Tibiaenden, die deutlich markiert sind) — einen spitzen Winkel. Am dorsalflektierten, normalen Fuss sind dagegen folgende Veränderungen bemerkbar. Der Talus hat sich in sagitaler Richtung so gedreht, dass vor und hinter dem Tibiaschatten nicht mehr gleich grosse Stücke der Talusrolle sichtbar sind, sondern das vordere ist fast verschwunden, so dass sich die vordere Tibiakante dem Taluskopf genähert hat, während das hintere Stück um so viel grösser geworden ist. Die früher angenommene Richtungslinie des Talus (durch Hals und Kopf) hat sich mit ihrem vorderen Ende der Tibiaendlinie in dem Sinne genähert, dass der von beiden eingeschlossene Winkel kleiner also spitzer wird.

Wenn wir nun den Fall Gosslau und die oben angeführten Fälle Nicoladoni's, Wittek's etc. betrachten, so finden wir, mehr oder weniger, genau dieselben Veränderungen: Verschwinden des vorderen Anteils der Talusrolle unter der Tibiahohlkehle und das Zutagetreten des um ebensoviel grösser gewordenen hinteren Anteils des Taluskörpers; besonders deutlich ist aber in unserem Falle die veränderte Stellung der Talusrichtungslinie zur Tibiaendlinie, das Kleinerwerden des von ihnen eingeschlossenen Winkels bis zur fast Parallelstellung beider.

Diese Stellungsänderung des Hinterfussteiles muss nun im Hinblik auf nicht vorhandene Dorsalflexion des Fusses

als des Ganzen (die Zehen und der Vorfuss werden ja als Stützpunkte verwendet) eine Kompensation erfahren. Tatsächlich ist dem auch so. Das Chopart'sche Gelenk, namentlich der Talo — naviculare Anteil desselben, ebenso das Gelenk zwischen Os naviculare und den Ossa cuneiformia haben sich im entgegengesetzten Sinne, im Sinne einer Plantarflexion mit Erhöhung der Fusswölbung eingestellt.

Der hintere Fussabschnitt (Calcaneus und Talus) bewegt sich im Sinne der Dorsal- und der Vorfuss (vom Chopart'schen Gelenke an) in dem der Plantarflexion. Dasselbe also, was schon Duchenne bei seinem talus pied creux tordu en dehors gefunden hat.

Zu denselben Resultaten kam Wittek auch durch die Experimente am Leichenfusse. Die Spannung der Plantarmuskeln ahmte er künstlich nach, trennte dann die Achillessehne, und darauf trat auch sofort der Effekt des einseitigen Zuges mit Dorsalflexion des Hinterfusses bei gleichzeitiger Kompensation im Mittelfusse auf.

Aus seinen Betrachtungen und Experimenten zog Wittek die folgenden Schlüsse, die durch die Untersuchungen im Falle Gosslau bestätigt werden: „Wird an einem Fuss durch irgend eine Verletzung die Zugwirkung der hohen Wadenmuskulatur auf den Calcaneus aufgehoben, so tritt infolge der bei jedem Auftreten des Fusses erfolgten Inervation der Plantarmuskeln durch einseitigen Zug am Calcaneus eine Bewegung desselben im Sinne einer Dorsalflexion auf. Diese Bewegung, welche an dem von Muskelansätzen freien Talus keine

nennenswerte Hemmung findet, bringt auch den Talus im oberen Sprunggelenke in Dorsalflexion."

Der Fuss als Ganzes kommt, wie schon Nicoladoni festgestellt hat, nie in Dorsalflexion.

Der bewegliche Calcaneus ist, sozusagen eingeschaltet zwischen den Kräften der hohen Wadenmuskeln und kurzen Muskeln der Fusssohle. Die Ursache der Veränderungen ist in dieser Einschaltung zu suchen. Ist durch Verletzung die Kraft der hohen Wadenmuskeln ausgeschaltet, so muss der Calcaneus der Spannung der zweiten Sohlenmuskulatur folgen und gegen die Fusssohlenmitte rücken. Der Talus wird vom Calcaneus ebenfalls in Dorsalflexion gebracht, da derselbe nur eine geringe Dorsalflexion gegen sich zulässt.

Es handelt sich aber in allen diesen Fällen nicht nur um „die Stellungsänderungen" des Calcaneus, sondern auch, wie schon Nicoladoni an dem im Anfange dieser Arbeit erwähnten Präparate fand, um direkte Knochenänderungen, äussere Umformung des Calcaneus, die als weitere Folge der Ausschaltung der Wirkung der Wadenmuskulatur auftrat.

Vergleichen wir nun die Konturzeichnungen der durchsägten Nicoladoni'schen Calcaneuspräparate (Taf. V Fig. 1: b Calcan. eines Pes calcaneus sensu strict., Fig. 1: a ein annähernd so grosser normaler Calcaneus) mit den Konturzeichnungen der Fersenbeine von dem Falle Gosslau. Nicoladoni fand, dass die Länge des Proc. anterior calcanei bei beiden Knochen ziemlich gleich war, ebenso der Winkel, unter dem sich die überknorpelte Gelenkfläche für die untere

Gelenkfläche des Talus (g h a — $g_1$ $h_1$ $a_1$) an dem Processus anter. calcanei ansetzt. Nach rückwärts von dem Punkte a jedoch beginnen bedeutende Unterschiede. Während am normalen Calcaneus von hier aus in sanftem Bogen ab der Processus posterior calcanei hinten zu ausläuft, von der Horizontale aber sehr wenig abweicht, steigt diese Linie (Taf. V, Fig. 1b und 2b) in jähem Abfall $a_1$ $b_1$ — $a_3$ $b_3$ mehr nach abwärts als nach hinten und weicht jetzt wenig von der Vertikale ab. Beim normalen Sagitalschnitt, sagt Nicoladoni, folgt auf die Ecke b eine lange senkrecht stehende Linie b c, welche zur Insertion der Achillesschne dient und den Schleimbeutel derselben nach vorne begrenzt. Diese Linie ist am Nicoladoni'schen Präparate nicht eine einfache, sondern zeigt bei dem Punkte ε eine Abknickung, hier findet sich eine Ecke, welche am normalen Calcaneus nicht gefunden wird, und über welche Ecke hinaus die Fasern der Achillessehne zu verfolgen waren. Hierauf folgt die Tuberositas os. calcanei c d; sie sieht beim normalen Knochen nach ab- und rückwärts, beim Nicoladoni'schen Präparate jedoch zeigt sie sogar eine leichte Erhebung nach vorn $c_1$ $d_1$. Vor dieser Tuberositas zeigt der untere Kontur des Fersenbeinkörpers eine deutliche Auskehlung, welche am normalen Calcaneus Nicoladoni vollständig vermisst.

Wie aus der Tafel V zu sehen ist, haben wir gerade denselben Befund an dem rechten Calcaneus (Fig. 2b) in unserem Falle (Gosslau) konstatiert, nur diese nach Nicoladoni abnorme Auskehlung bei γ scheint uns ein

nicht sicheres Zeichen der Knochenveränderung zu sein, da eine solche, wenn auch nicht so hochgradige, öfters auch an den normalen Fersenbeinen zu finden ist. (Toldt, Anatomischer Atlas Bd. 1.) In unserm Falle findet sich sogar eine ausgesprochenere Auskehlung links am gesunden Calcaneus wie rechts. Ebenso ist die Tuberositas eines normalen Calcaneus nicht immer in der Weise facettiert, wie es Nicoladoni beschreibt. Perthes fand, dass die Ferse normalerweise einen direkt vertikalen (dem Nicoladoni'schen b. ε entsprechend) und einen schrägen von hinten oben nach vorn unten verlaufenden Abschnitt ($\varepsilon c_1$) aufweisst, andernfalls kann die Tuberositas auch ganz abgerundet sein. Ist die Ferse in der obigen, von Perthes angegebenen Weise facettiert, so sollen die beiden Abschnitte an Grösse ungefähr gleich sein. In einem solchen Falle musste die von Nicoladoni als pathologisch angesehene Abknickung, die Ecke bei ε auch normalerweise bestehen.

Viel deutlicher wie die Missverhältnisse der Calcaneusbegrenzungsflächen sind die Veränderungen der Winkel, die diese Flächen einschliessen. Der Winkel α zwischen Gelenkfläche und hinterer Oberfläche des Calcaneus, der normalerweise ein ganz stumpfer ist, nähert sich mehr einem rechten; der Winkel β ist im Gegensatz stark abgeflacht. Beides ist nur dann verständlich, wenn man annimmt, dass die Hinterfläche des Calcaneus eine Verschiebung nach vorne erfahren hat. An dem Winkel δ könnten wir keine nennenswerte Veränderung nachweisen.

Bei dem Vergleich des rechten und linken Calcaneus in unserm Falle fanden wir, dass die Längsachse, die normalerweise das Doppelte der mittleren Höhe des Calcaneus misst, etwas verkürzt ist. Die mittlere Höhe blieb dabei unverändert, so dass wir links, am gesunden Fusse ein Verhältnis zwischen Länge und Höhe des Calcaneus: 6,2:3,2, rechts dagegen 5,6 : 3,2 fanden.

Die Feststellung dieser Tatsachen ist von grösster Wichtigkeit für das therapeutische Eingreifen, denn wie wir später sehen werden, verfahren wir ganz anders bei einem Calcaneus, an dem wir lediglich die Stellungsänderungen konstatieren könnten, wie in dem Falle wo ausser diesen noch direkte Knochenänderungen wahrgenommen wurden.

Betrachten wir jetzt die Knochenarchitektur und die Umformung der inneren Struktur.

An einem normalen Fusse treten drei Systeme von Knochenbälkchen hervor. Das eine strahlt von dem Talus nach vorne in die Mittelfussknochen aus, das zweite wendet sich rückwärts in den Calcaneus gegen die Tuberositas tibiae, das dritte System von Blättern geht von dem Fersenhöcker an zu der Berührungsfläche mit dem Os cuboides, jedoch so, dass die Blättchen gegen die untere Fläche des Calcaneus sich dicht zusammendrängen, in den beiden Endteilen gegen oben divergent auseinandergeblättert sind. In den beiden erstgenannten Systemen sind die Sparren zu erkennen, welche den Druck der Körperschwere

aufnehmen, und in dem dritten System das Streckband, welches den Horizontalschub hemmt und zugleich den Gegendruck des Bodens direkt aufnimmt.

Die Röntgenplatten von den Taf. 1 und 2 sind scharf genug, um die Knochenstruktur aller drei Systeme der Knochenbälkchen deutlich erkennen zu lassen. Das erste der genannten Drucksysteme verläuft ähnlich wie im normalen Fusse vom Talus durch naviculare und cuneiformia in die Metatarsen. — Das zweite hintere Drucksystem hat eine steile Aufrichtung erhalten. Die Linien dieses Systems verlaufen im Taluskörper fast vertikal und strahlen in der gleichen Richtung in den Calcaneus aus. Während bei dem normalen Fuss dieses System schräg gegen die Hinterfläche des Tuber calcanei gerichtet ist, hat es in unserem Falle (Gosslau) einen der genannten Fläche fast parallelen Verlauf angenommen. Es hat doch dieses System eine wesentliche Richtungsänderung erfahren, trotzdem es zu der Axe des ebenfalls aufgerichteten Calcaneus sein Verhältnis nahezu beibehalten hat. Offenbar ist das die Folge des schon erwähnten Umstandes, dass der Calcaneus anders als im normalen Zustande die Körperlast zu tragen hatte. Da der Knabe seit der Verletzung ausschliesslich mit dem Hacken auftrat, so wirkte also die Körperlast direkt von oben, vertikal. Die Knochenbälkchen erscheinen der Norm gegenüber nicht verstärkt.

Das dritte der genannten Systeme, welches im normalen Fusse mehr oder weniger horizontal verläuft und ebenso

wie die plantaren Streckbänder die Abflachung des Fussgewölbes durch seine Anspannung bei Belastung verhindert, ist an dem rechten kranken Fusse etwas schwächer entwickelt. Es schwand, wahrscheinlich deshalb, weil es ziemlich überflüssig geworden ist.

Diese Aenderungen in der Knochenarchitektur können wohl als Erscheinungen der funktionellen Anpassung angesehen werden.

Abgesehen von den Stellungsänderungen des Calcaneus, die infolge der Ausschaltung der Wirkung der Wadenmuskeln auftreten, haben wir also als weitere Folge dieser Ausschaltung zwei Arten von Vorgängen an dem wachsenden Calcaneus zu unterscheiden: passive Formveränderungen auf der einen Seite, die der mehr oder weniger (dem Alter nach) plastische Knochen unter der anormalen Belastung erfährt, und reaktive Vorgänge der funktionellen Anpassung auf der anderen.

Therapie. In der Behandlung eines Pes calcaneus traumaticus können wir von den konservativen Massnahmen wenig Nutzen ziehen. Alles was bei dem paralytischen Calcaneus zunächst in Betracht kommt, wie Massage, Gymnastik, Bäder, Elektrizität etc., hat in traumatischen Fällen fast keinen Sinn und muss von vornherein als nutzlos verworfen werden. Eine Apparatenbehandlung hat ebenso wenig Aussicht auf Erfolg.

Nicoladoni schlug vor, in dem ersten von ihm beschriebenen Falle die Vereinigung der Sehnenstümpfe zu

versuchen, oder falls dieselben in zu grosser Entfernung voneinander sind, Implantation der Peronealsehnen auf den peripheren Achillessehnenstumpf auszuführen. Zu dem Vorschlage, auf diesem Wege die Deformität zu beseitigen, gaben aber die Angehörigen des Mädchens nicht die Einwilligung, weil schliesslich die Funktion des Fusses eine genügende war. Aus derselben Ursache wurde in zwei weiteren Wittek'schen Fällen ein operativer Eingriff gar nicht vorgeschlagen. Die genannten Patienten zogen die mehr oder weniger genügende Funktion des Fusses einem blutigen, chirurgischen Eingriff vor.

Wie verfahren wir also in diesen traumatischen Fällen?

Es sind verschiedene Faktoren, die wir bei der Berechnung der therapeutischen Eingriffe in Betracht ziehen müssen, in erster Linie den Zeitraum von der Verletzung bis zu dem Tage der ärztlichen Behandlung. Es spielt gewiss auch das Alter (auch Geschlecht) des Patienten eine gewisse Rolle in diesen Fragen, besonders in der Beziehung auf die Funktionstüchtigkeit des Fusses. Bei den jungen Patienten, insbesondere weiblichen Geschlechts, werden wir uns immer lieber für einen operativen Eingriff entschliessen, mag die Funktion des Fusses auch eine nicht so mangelhafte sein; dagegen bei älteren Personen, bei denen die Funktion auch kaum genügend ist, vorausgesetzt, dass die sonstigen Beschwerden fehlen, vermeiden wir jeden operativen Eingriff.

Es bleiben noch zwei der wichtigsten Faktoren zu

erwähnen, nach denen sich die Behandlung hauptsächlich richtet, nämlich: die Calcaneusstellungsänderungen und die äussere Umformung, — die Formveränderung desselben.

In ganz frischen Fällen, wo der Patient direkt nach der Verletzung in ärztliche Behandlung kommt, ist das beste Verfahren, die Vereinigung der durchtrennten Sehnenstümpfe und Anlegung eines Verbandes in extremer Spitzfussstellung. Die Operation gelingt stets in ganz frischen Fällen; in veralteten kann die zu weite Entfernung der Sehnenstümpfe oder Wiedereintreten der Verlötung derselben mit der tiefen Schenkelfascie den Erfolg illusorisch machen. In seinem ersten Falle wollte Nicoladoni die Narbe excidieren und die Sehnenstümpfe zu vereinigen versuchen, trotzdem die Patientin erst zwei Jahre nach der Verletzung seine Hilfe aufsuchte, und erst dann, wenn ihm dieser Eingriff misslingen sollte, die Transplantation der Peronealsehnen ausführen.

In älteren Fällen, wo sich die Verbildung allmählich entwickelte, und besonders wo die Funktion des Fusses eine genügende war, wie z. B. im ersten Wittek'schen Fall, da der betreffende Patient sich gar nicht erinnert, irgendwie im Gehen behindert gewesen zu sein, ist von jedem besonders operativen Eingriff Abstand zu nehmen. Ist die Funktion des Fusses eine mangelhafte, der Gang entstellend, der Patient jung (besonders weibl. Geschlechts), hat man hochgradige Calcaneusstellungsänderungen konstatiert, so ist die Transplantation am Platze, um das gestörte

Gleichgewicht wiederherzustellen, d. h. den Calcaneus womöglich in seine frühere, normale Lage zu bringen.

Nicoladoni war der erste, der die Sehnentransplantation bei einem Pes calcaneus sensu strictiori im Jahre 1881 ausführte. Die Operation verlief folgendermassen: Es wurde längs des vorderen Randes der Peronei bis zum äusseren Knöchel herab ein 12 cm langer Schnitt geführt, und von dem unteren Ende dieses Schnittes rechtwinklig ein zweiter 6 cm quer über der Achillessehne. Durch Ablösen dieses rechtwinkligen Lappens wurden beide Peroneussehnen und die Achillessehne freigelegt. Die ersten wurden mit Schonung der sie verbindenden Weichteile vom Knochen gelöst und unterhalb des Knöchels quer durchschnitten. Hierauf wurden diese Sehnenstümpfe unter mässigem Zuge an die Achillessehne gelegt, und in der Höhe ihres Endpunktes wurde die Achillessehne in der Mitte mit einem spitzen Messer durchstochen, und es wurde mit nach abwärts gerichteten Messerzügen von ihr ein 8 cm langer Lappen mit unterer Basis abgetrennt. Dieser Lappen umfasste unten die laterale Hälfte der Achillessehne und lief nach oben spitz zu. Zwischen ihm und der medialen Hälfte der Achillessehne wurden die Peroneussehnen eingenäht. Es wurde dadurch eine ausgedehnte Berührung der Sehnen erzielt. Am oberen Ende der Wunde wurden die etwas gedehnten Muskuli peronei durch eine Silberdrahtplattennaht an der Haut fixiert, um die Sehnenstümpfe vor Muskelzug zu schützen. Die

Sehnennaht wurde mit Seide gemacht. Die Heilung erfolgte ohne Störung. Nach zwei Monaten überzeugte man sich, dass bei faradischer Reizung der Peronei deutliche Plantarflexion des Fusses erfolgte. Nach einem Monat später konnte der Patient bereits willkürlich mit Hilfe der Peronei den Fuss plantarwärts beugen. Sein Gang wurde mit jedem Tage sicherer. Fünf Monate nach der Operation war bereits eine merkliche Formverbesserung an dem Fusse des sechzehnjährigen Patienten zu konstatieren.

Wie zu sehen, war der Erfolg ein guter. Nach Jahren aber lösten sich, wie von Hacker von dem Fall weiter berichtet, die Peroneisehne von der Achillessehne und die frühere Deformität trat wieder ein. von Hacker und Maydl führten im Jahre 1886 die Nicoladoni'sche Operation mit Erfolg aus.

Drobnik (1893) führte bei einem an Pes calcaneus paralyticus leidenden 11jährigen Mädchen folgende Operation aus: er machte zwei Schnitte, die beiderseits seitlich und längs der Achillessehne verliefen und mit einem kleinen Bogen unterhalb der Maleolen endeten. An der einen Seite zog er die Sehne des Flexor digitorum longus möglichst weit aus der Fusssohle nach oben und trennte die äussere Hälfte vom Maleolus 10—12 cm nach oben von der inneren Hälfte ab und nähte dieses mit dem Muskelbauch zusammenhängende Sehnensegment an das Periost des Calcaneus und an den inneren, angefrischten Rand der Achillessehne an. Dann verfuhr er auf dieselbe Weise

mit dem Peroneus longus. Der Fuss wurde in Spitzfussstellung fixiert. Patient begann nach einem Monat aufzutreten und konnte willkürlich den Calcaneus heben.

Das von Drobnik angegebene Verfahren hat Lange (1900) weiter ausgebildet. Das Wesen der neuen Operation, die er als periostale Sehnenverpflanzung bezeichnet, besteht darin, dass der kraftspendende Muskel nicht mit der gelähmten Sehne, sondern direkt mit dem Periost vernäht wird. Es werden also Muskelansätze am Knochen geschaffen, welche unter normalen Verhältnissen gar nicht existieren. Der Vorzug der periostalen Verpflanzung gegenüber der alten Methode ist nach Lange ein doppelter: einmal gewinnt das Resultat wesentlich an Sicherheit, weil bei der Bildung des neuen Muskels keine atrophische Sehne verwandt wird und daher eine nachträgliche Dehnung der Sehne unter dem Einfluss der Kontraktionen ausgeschlossen ist. Einen zweiten Vorzug der periostalen Sehnenverpflanzung sieht er in der Freiheit, welche der Chirurg in der Wahl des Ansatzpunktes für den neuen Muskel bekommt. Man kann dadurch der ausserordentlich verschiedenen Aufgabe, welche die Behandlung der Deformitäten stellt, in viel präciserer Weise entsprechen, als dies nach der alten Methode möglich war. Zu kurze Sehnen, die bis zur gewählten Periosstelle nicht reichten, verlängerte Lange durch die seinerzeit von Gluck empfohlenen und mit Erfolg verwendeten seidenen Sehnen.

Die Bedenken von Lange teilte Vulpius (1904) nicht.

und in der erwähnten Drobnik-Lange'schen Methode erblickte er keine Vorteile. Als Anhänger der alten Methode rät er dringend, in allen Fällen, wo dies angeht, bei der alten Methode „Sehne auf Sehne" zu bleiben. Was die Technik der Operation anbelangt, so empfiehlt er, den Hautschnitt am besten in der Längsrichtung anzulegen und so ausgiebig zu machen, dass er zum mindesten das periphere Ende des Muskelbauches aufdeckt, damit wir uns durch die Inspektion ein Urteil über den Zustand der Muskulatur bilden und auf Grund desselben den Operationsplan revidieren können. Von Lappenschnitten rät er im allgemeinen ab, weil dieselben narbige Verwachsungen mit den Sehnen begünstigen könnten.

Ob wir in diesen Fällen eine totale Ueberpflanzung oder Ueberpflanzung mit Funktionteilung ausführen, hängt natürlich von verschiedenen Umständen ab. Ist die Funktion des Kraftspenders eine relativ unwichtige, dass wir sie den Zwecken der Ueberpflanzung opfern dürften, so ist der erste Eingriff einfacher, und die Methode verdient gewiss den Vorzug. Da wir aber für die Funktion des Peroneus das nicht behaupten können, so erscheint uns in diesen Fällen die teilweise Abspaltung der gesunden Sehne — die Funktionteilung — mehr am Platze. Es bleibt dadurch die Kontinuität und die Funktion des Kraftspenders erhalten, während die abgespaltenen Sehnenzipfel der infolge der Verletzung verloren gegangenen Funktion dienstbar gemacht werden.

Um die Funktion des Gastrocnemius und Soleus wiederherzustellen, müssen wir, wenn es angeht, mehrere Muskeln verwenden, die Zehenbeuger und einen Peroneus in erster Linie. Ob wir dabei die periostale Methode anwenden oder „Sehne auf Sehne" verpflanzen, scheint uns in traumatischen Fällen, wo es sich um keine gelähmte oder atrophische Sehne handelt, ziemlich gleichgültig zu sein. Natürlich verdient die erstere den Vorzug da, wo es darauf ankommt, die Freiheit in der Wahl des Ansatzpunktes für den neuen Muskel zu haben. (Lange, Münch. med. Wochenschrift.)

Wir haben aber auch solche Fälle kennen gelernt, wo ausser den Stellungsänderungen des Calcaneus auch direkte Knochenumformungen desselben zu konstatieren waren. Da hätten wir also zwei Aufgaben zu lösen: die fehlerhafte Calcaneusstellung zu verbessern — den Hackenfuss zu beseitigen und dabei diese äussere Umformung des Knochens zu berücksichtigen. Mit der Transplantation der Zehenbeuger, des Peroneus, oder der beiden zusammen kommen wir hier nicht aus, wenigstens keinesfalls in älteren Fällen. Dadurch lassen sich nur einigermassen Calcaneusstellungsänderungen verbessern. Der Erfolg wäre also nicht ein vollkommener, und, wie schon erwähnt, nicht ein ganz sicherer, ausserdem muss man noch ungemein lange Dauer des Heilungsprozesses berücksichtigen.

In solchen Fällen, wo es sich neben den Stellungsänderungen auch noch um die mehr oder weniger erheblichen, äusseren Umformungen des Calcaneus handelt, möchte ich

ein operatives Verfahren empfehlen, welches zuerst von Hoffa bei dem Pes calcaneus paralyticus mit dem besten Erfolge ausgeführt wurde. Dasselbe Verfahren ist, wie schon erwähnt, mit dem besten Erfolge auch in unserem Falle (das erste Mal bei dem Pes calcaneus traumaticus) angewandt worden.

Die Operation ist eigentlich die umgekehrte Phelps'sche Plattfussoperation. Hoffa meisselte den Fersenhöcker schräg durch, verschob ihn nach hinten und oben, und befestigte ihn in der neuen gehobenen Stellung durch einen Nagel, der unter ihm in das Corpus calcanei hineingetrieben wurde. Gleichzeitig wurde die Achillessehne verkürzt. Nach Entfernung des Verbandes zog man auch den Nagel heraus.

In den drei von O. Teague (aus der Hoffa'schen Klinik) publicierten Fällen ist der Verlauf reaktionlos und der Erfolg ein sehr guter gewesen. Genaueres über die Operationstechnik und Erfolg in unserem Falle (Gosslau) ist aus der beigefügten Krankengeschichte und der Tafel IV zu ersehen.

Zum Schluss mache ich es mir zur angenehmen Pflicht, dem Herrn Privat-Dozenten Dr. M. Borchardt für die gütige Ueberlassung des interessanten klinischen Materials, freundliche Anregung und Unterstützung bei der Arbeit meinen aufrichtigen Dank an dieser Stelle auszusprechen.

# Literatur.


1. Audry, Ch. — Du pied creux dans la tuberculose du genou. Le mercredi medical, 9. Sept. 1891.
2. Bayer, C., Dr., Prof. — Zur Aetiologie des Pes calcaneus. Prager med. Wochenschrift. 1893. XVIII. Jhrg.
3. Bayer, C., Dr., Prof. — Chirurgische Beiträge zur Neurologie. Prager med. Wochenschrift. 1895 No. 48.
4. v. Bergmann, Bruns, Mikulicz. — Handbuch der praktischen Chirurgie. 1904.
5. Broca, A. — Sur un pied creux talus. Le progrès medical No. 39. 1884.
6. Drobnik, T., Dr. — Über die Behandlung der Kinderlähmung mit Funktionsteilung u. Funktionsübertragung der Muskeln. Deutsche Zeitschrift für Chirurgie Bd. 43. 1896.
7. Duchenne, G., B. (de Boulogne). Physiologie des mouvements. 1867 Paris.
8. v. Hacker. — Behandlung des Pes calcaneus paralyticus mittelst Transplantation der Peronealsehne in die Achillessehne. Wiener med. Presse 1886. No. 27.
9. Hoffa, A., Dr., Prof. — Die Orthopädie im Dienste der Nervenheilkunde. Mitteilungen aus den Grenzgebieten der Medicin und der Chirurgie V. 1900.
10. Hoffa, A., Dr., Prof. — Über die orthopädische Behandlung der spinalen Kinderlähmung. Zeitschr. für diätetische und physik. Therapie 1902. Bd. VI. Heft 6.

11. Hoffa, A., Dr., Prof. — Lehrb. der Orthopädischen Chirurgie. 4. Aufl. 1902.

12. Hofmann. — Spontanruptur der Achillessehne. Berl. klin. Wochenschrift. 1885. No. 12.

13. Jeanne, Ach. — De la voute plantaire et du pied creux congènital par malformations osseuses. These de Paris 1897.

14. Judson, B. A. — Traitement du pied bot talus paralytique. Revue d' orthopedie 1891. No. 1.

15. Lange, F., Dr. — Münchener med. Wochenschrift XLIX. I. 1902.

16. Messner. — Knochenveränderungen bei Pes calcaneus congenitus. Zeitschr. für orthopädisch Chirurgie Bd. I 1891.

17. Meussel. — „Krankheiten des Fusses" (Chirurgische Krankheiten des Kindesalters, II. Teil. Separatauszug aus Gerhard's Handbuch der Kinderkrankheiten) 1887.

18. Nicoladoni, C., Dr., Prof. — Über den Pes calcaneus. Archiv f. klin. Chirurgie 1881 Tome 26.

19. Nicoladoni, C., Dr., Prof. — Nachtrag zum Pes calcaneus und zur Transplantation der Peronealsehnen. Arch. f. klin. Chirurgie Bd. 27 1882.

20. Nicoladoni, C., Dr., Prof. — Pes calcaneus traumaticus. Wiener med. Wochenschrift. 1882 No. 23.

21. Nicoladoni, C., Dr., Prof. — Zur Lehre vom Pes calcaneus. Wiener med. Wochenschrift. 1894 No. 9.

22. Parkin, Alf. — Pied creux. Société royale de medecine et de Chirurgie de Londre. Seance du 9. Juni 1891.

23. Perthes. — Über den künstlich missgestalteten Fuss der Chinesin im Hinblick auf die Entstehung der Belastungsdeformitäten. Arch. f. klin. Chirurgie 1902 Bd. 67, Heft 3.

24. Picou. — Quelque considerations sur les insertions du muskle longe peronier latéral a la plante du pied. Revue d' orthopedie Mai 1894.

25. Redard, Ch. — Chirurgie orthopedique 1892.

26. Riedinger. — Centralbl. f. Chirurgie. 1880. 137.

27. Rocharde, Eug. — Traitement opératoire du pied bot talus paralytique. Revue d' orthopedie 1890. No. 5.

28. Teague, O. — Über den Pes calcaneus. Dissert. Berlin 1903.

29. Tubby, A. H. — Deformities 1896.

30. v. Volkmann. — Über Kinderlähmung und paralytische Kontrakturen. Sammlung klin. Vorträge Bd. I.

31. Vulpius, O., Prof. — Der heutige Stand der Sehnenplastik. 1904.

32. Wittek, A. — Über den Pes calcaneus traumaticus. Deutsche Zeitschr. für Chirurgie Bd. LXIV.

# Thesen.

I.

Fetron purissimum Liebreich ist die geeignetste Grundsalbe der modernen Therapie.

II.

Das Sondieren des Schusskanals ist bei Schusswunden entschieden als Kunstfehler zu betrachten.

III.

Die Hoffa'sche Operation für Pes Calcaneus ist in geeigneten Fällen allen anderen vorzuziehen.

# Curriculum vitae.

Verfasser dieser Arbeit, Ljubischa Svet Vulowitsch, orthodox, wurde am 3./16. September 1879 in Belgrad-Serbien als Sohn des Professors an der Belgrader Hochschule Svetislaw Vulowitsch geboren, besuchte das Gymnasium zu Belgrad und verliess dasselbe im Juni 1898 mit dem Zeugnis der Reife. Hierauf widmete er sich dem Studium der Rechtswissenschaften auf der Belgrader Hochschule; zu Michaelis aber 1899 wurde er bei der medizinischen Fakultät der Friedrich Wilhelms-Universität zu Berlin immatrikuliert, wo er seine Studien ununterbrochen bis Februar 1905 fortsetzte.

Im Juni 1902 machte er die ärztliche Vorprüfung, am 8. Februar 1904 legte er das Tentamen medicum und am 1. März 1904 das Examen rigorosum zu Berlin ab.

Während seiner medizinischen Studienzeit besuchte er die Vorlesungen, Kliniken und Kurse folgender Herren Professoren und Dozenten:

Albu, Bendix, Bennecke †, v. Bergmann, Borchardt, Brieger, Bumm, Engelmann, Fassbender, Fischer E.,

Gerchardt †, Greef, Gusserow, Hertwig, Hoffa, Jolly †, Jakob P., Kaiserling, König, Kraus, Krause, Lassar, Lesser, Lewin, Lexer, v. Leyden, Liebreich, Michaëlis, v. Michel, Munk, Olshausen, Rosin, Schultze F. B., Schwendener, Seiffer, Strassmann P., Virchow H., Virchow R. †, Waldeyer, Warburg, Wolf, Ziehen.

Allen diesen Herren, seinen hochverehrten Lehrern, spricht der Verfasser seinen ehrerbietigsten Dank aus.

Taf. I **Der linke, gesunde Fuss** (Fall Gosslau).

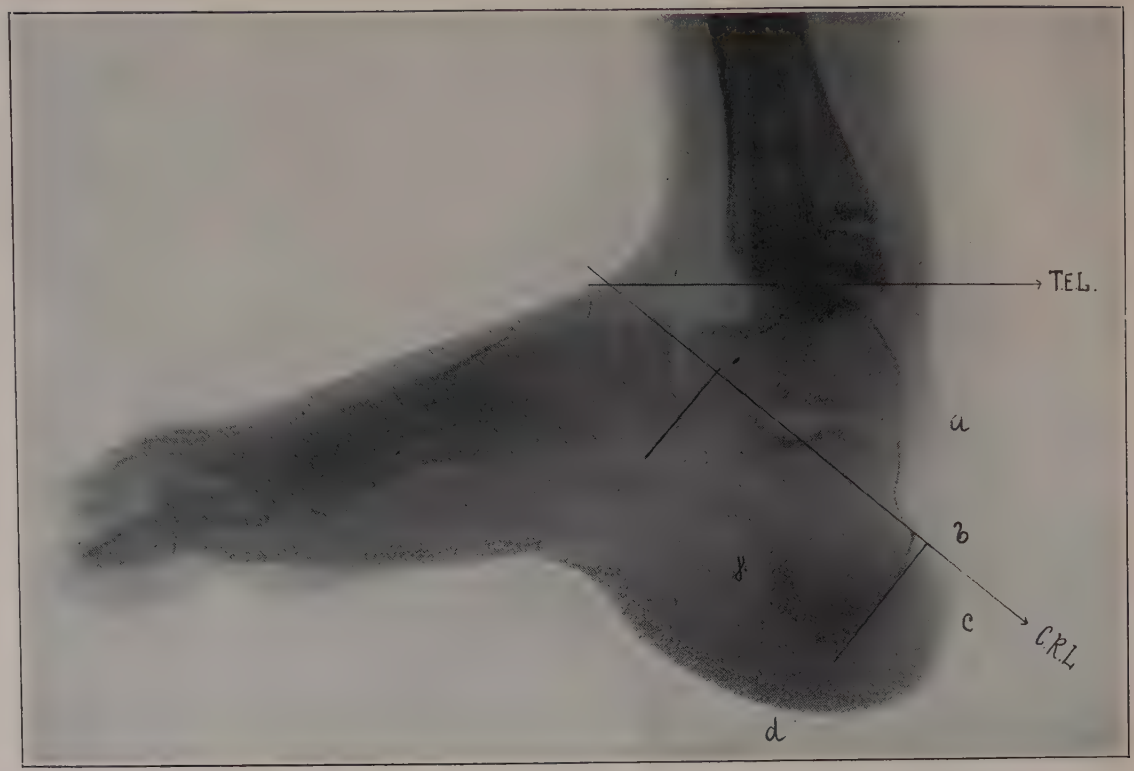


Taf. II. **Der rechte Fuss — Pes calcaneus traumat.** (im Falle Gosslau).

Taf. III. **Effekt der ersten Operation am 12. XII. 1903.**

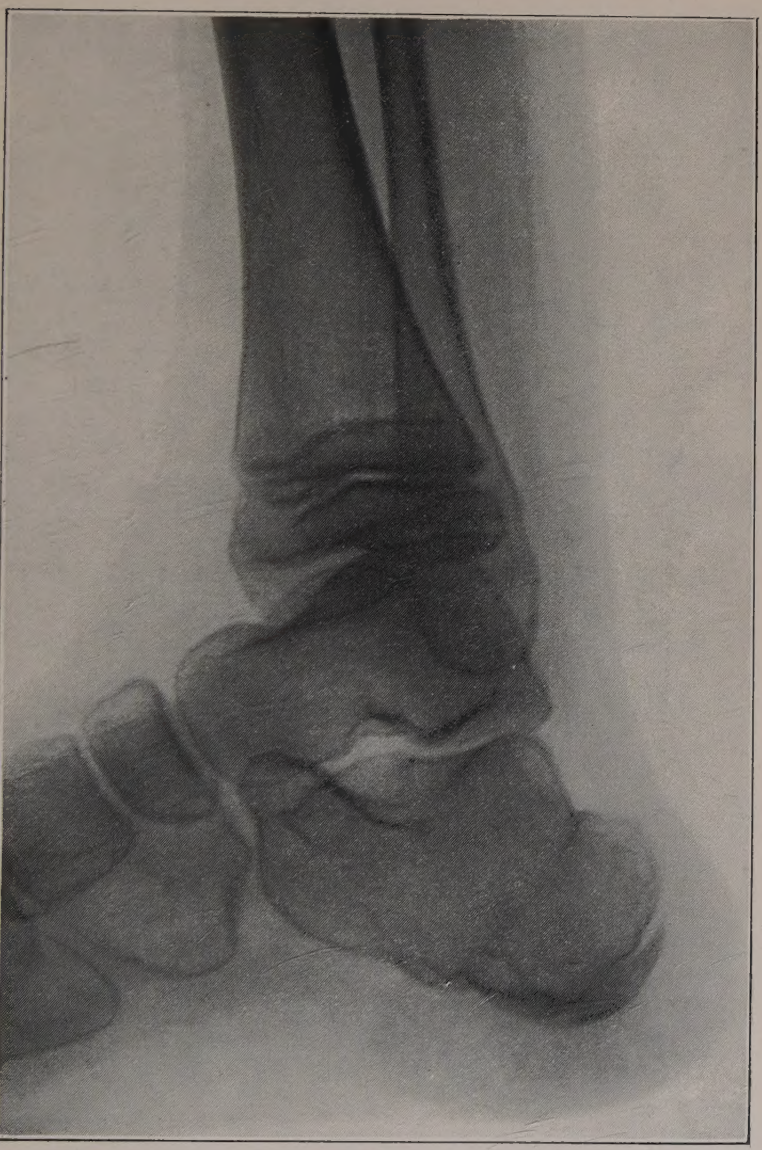

Taf. IV. **Das endgültige Resultat der Operation**
(aufgenommen ein Jahr nach der Operation).

Figur 1

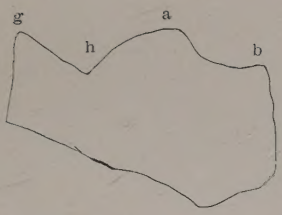


**a. Normaler Calcaneus**

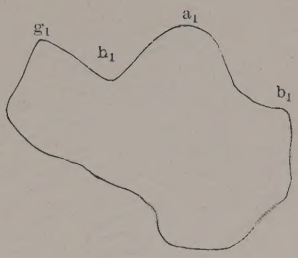


**b. Calcaneus eines Pes calcaneus sensu strictiori**
(nach Nicoladoni)

Figur 2

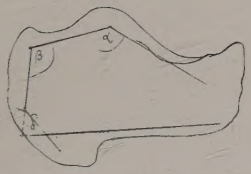

**a. Calcaneus des gesunden (linken) Fusses im Falle Gosslau**

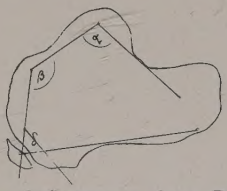

**b. Calcaneus eines Pes calcaneus traumaticus**
(des rechten Fusses im Falle Gosslau)

Figur 3 und 4

**Normaler Calcaneus nach Spalteholz**

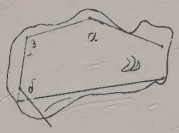

**Normaler Calcaneus nach Toldt**

Taf. V.